

# Auftreten eines M. Crohn während der Etanercept® (Enbrel®) - Behandlung einer juvenilen Oligoarthritis

T.Schneider<sup>1</sup>, RM.Küster<sup>2</sup>, S.Bertelsmeier<sup>3</sup>

<sup>1</sup>Gastroambulanz Hamburg ● <sup>2</sup>Asklepios Klinik Hamburg Altona ● <sup>3</sup>Praxis Pädiatrie Wahlstedt

[doctorschneider@aol.com](mailto:doctorschneider@aol.com)

**Gastroambulanz**

Dr. T.Schneider ; Kindergastroenterologe  
Praxis f. chronisch-entzündliche Darmerkrankungen,  
gastroenterologische Funktionsdiagnostik, Sonographie,  
Endoskopie bei Kindern und Jugendlichen.  
Telefon: (040) 520 16 343 Fax: 520 16 592  
eMail: [doctorschneider@aol.com](mailto:doctorschneider@aol.com)

## • Kasuistik

Seit 2000 hat das 12 Jahre alte Mädchen eine **HLA- B27 negative, ANA positive** juvenile chronische Oligoarthritis/Psoriasis Arthritis mit Daktylitis (dig ped4), Tarsitis, HWS- und Kiefergelenk-Beteiligung. Anbehandlung mit NSAI (Proxen-Pseudoporphyrin).

Unter MTX 11/04-12/09 und Enbrel 9/05-3/2011 in Remission.

Seit Juni 2010 traten Phasen mit Bauchschmerzen und Durchfall auf. Diagnostik: BSG ansteigend, Stuhl - Lactoferrin erhöht (419 µg/ml). Klinisch, sonographisch, MRT: typischer ileozökaler M.Crohn.

ASCA 1:3200 IgG+, typische epitheloidzellige Granulome in der Endoskopie. CMV (Urin) und Tbc (Elispot™) negativ.

## • Fragen am Anfang

- ist es eine **Erstmanifestation** des M.Crohn im Verlauf? oder
- hat sich der M.Crohn **primär extraintestinal** als Oligoarthritis manifestiert und wurde mit Enbrel® ineffektiv behandelt?
- erste Beschwerden 2000 :Gelenk-Schmerzen und Schwellung. Bauchschmerzen standen nicht im Vordergrund.

## • Eterncept (ETC, Enbrel®)

- ist ein Fusionsprotein, das die extrazelluläre Domäne des TNFα-Rezeptors zur TNFα-Bindung/Inaktivierung nutzt.
- ist gesichert wirksam bei der jRA<sup>5</sup>, nicht aber beim M.Crohn<sup>4</sup>.
- ein Schub oder eine Erstmanifestation eines MC unter ETC ist beschrieben, eine systematische Arbeit dazu fehlt.
- das deutsche Eternceptregister kennt 7 Fälle von 322 bei denen ein M.Crohn in Zusammenhang mit ETC auftrat oder Probleme machte, d.s. gut 2%. 2 Fälle sind Erstmanifestationen

## •Deutsches Etanercept Register (n=322)

für die Behandlung von Kindern mit juveniler idiopathischer Arthritis - M.Crohnfälle : 7 (8) = 3% mit Dank von Prof. Horneff St.Augustin)

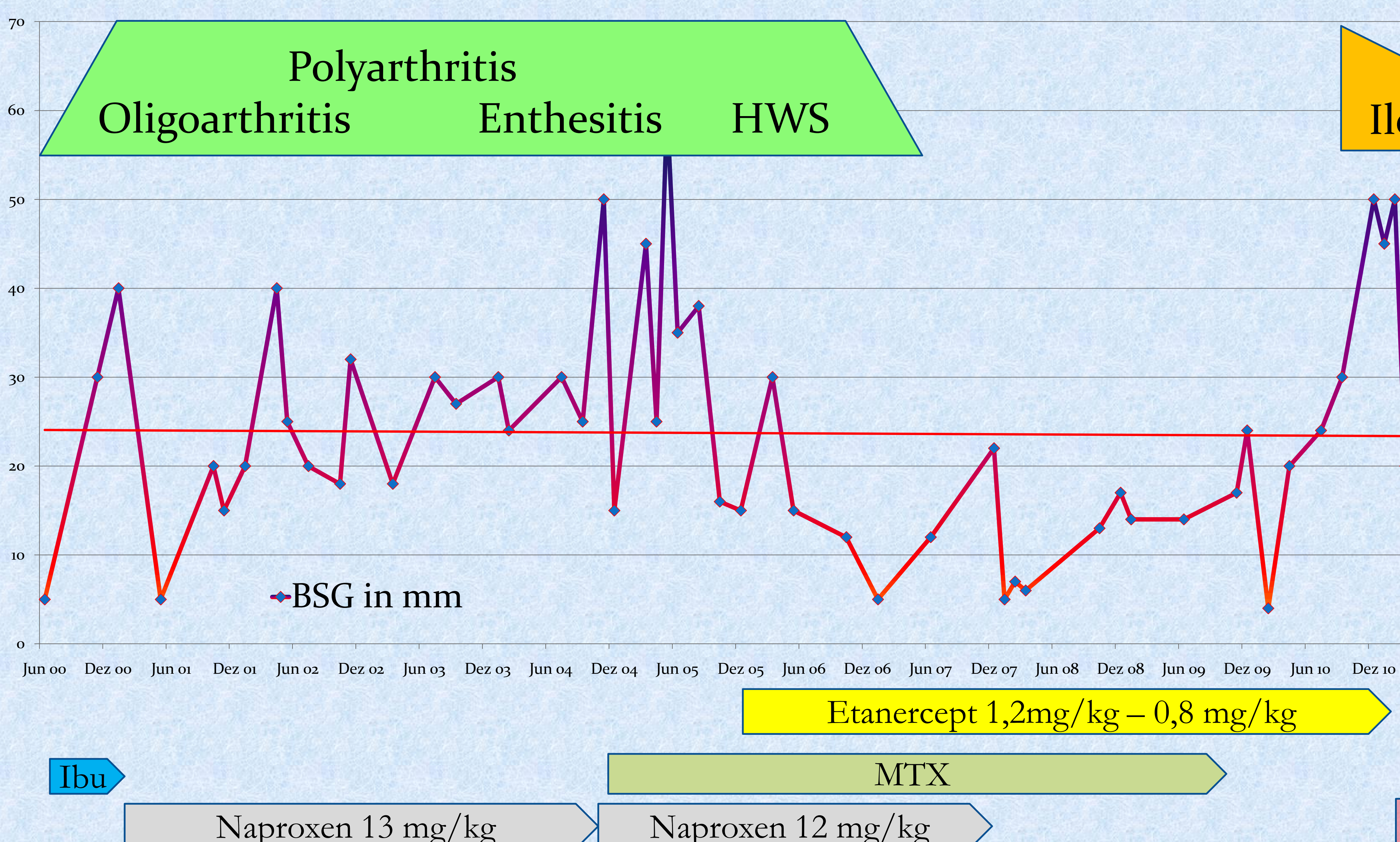
1990	lymphozytäre Colitis	2006 (16)	NSAR	Etanercept
1990	M. Crohn	2008 (18)	NSAR, MTX Steroide	Etanercept
1998	M. Crohn	2009 (11)		Etanercept
1996	M. Crohn - ED	2006 (10)	NSAR Steroide	Etanercept
1996	M. Crohn Durchfälle	2010 (14)	Steroide	Etanercept
1996	M. Crohn - ED	2008 (12)	NSAR	Etanercept
1991	M. Crohn - Schub	2008 (17)	NSAR, MTX	Etanercept
1992	M. Crohn	2008 (16)	NSAR MTX	Etanercept

## • Infliximab (IFX, Remicade®)

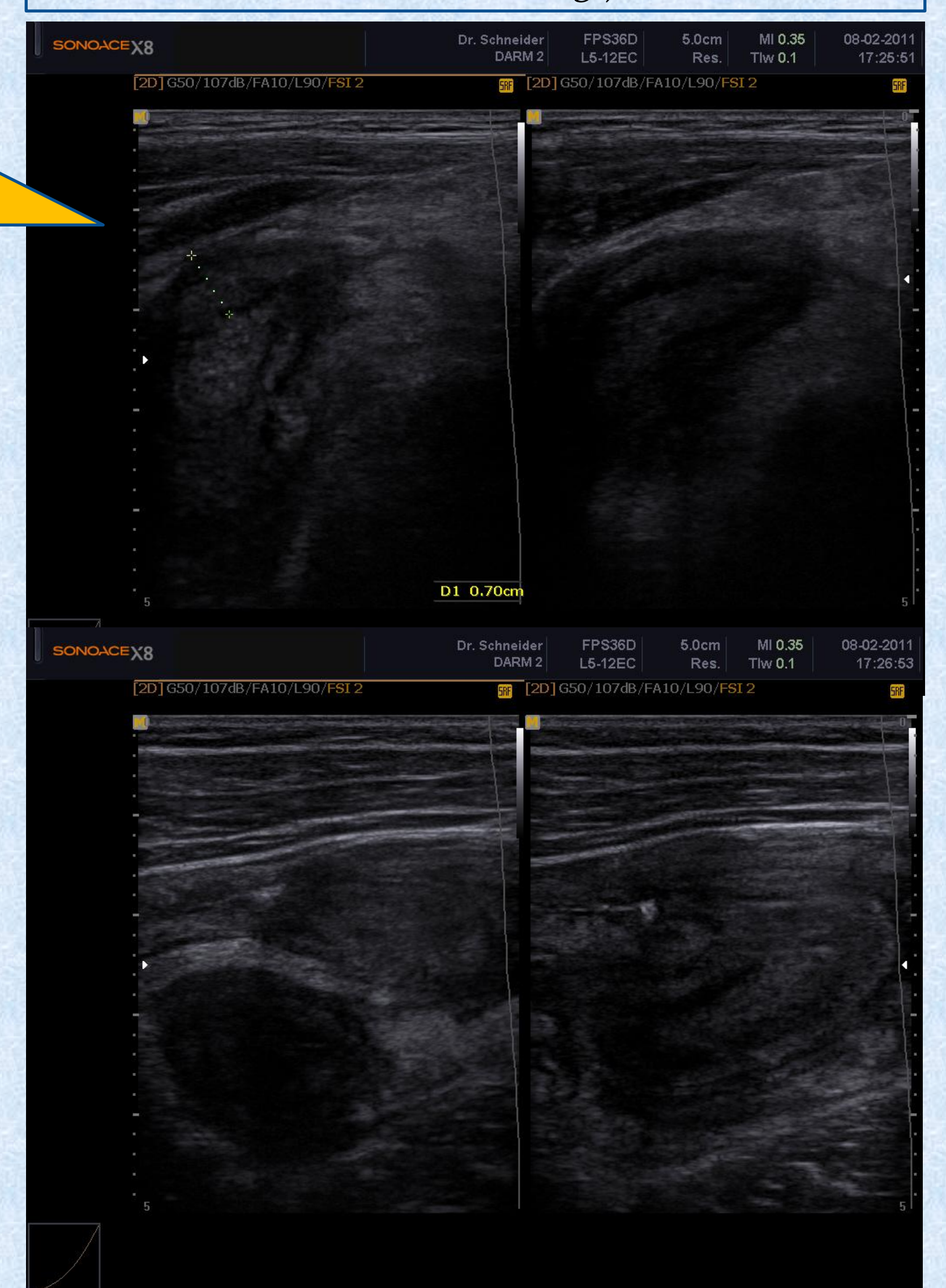
- ist ein chimärer monoklonaler Antikörper (IgG1) gegen TNFα
- wirksam bei Autoimmunerkrankungen wie M.Crohn und rheumatoider Arthritis sowohl bei Kindern (jRA) wie Erwachsenen.
- bei Patienten, die unter ETC eine Remission der jRA erreichten, und einen M.Crohn entwickelten – nun mit IFX behandeln?
- IFX ist nicht zur M.Crohn-Ersttherapie zugelassen. SONIC<sup>2</sup>: IFX früher Einsatz positiv. Langzeitdaten für primäre M.Crohn-Therapie mit IFX fehlen<sup>3</sup>, für Certolizumab° (PRECiSE<sup>1</sup>) gut.

Auftreten (new onset NO) oder Exazerbation (flare FL) von M.Crohn unter Etanercept°: Braun J 2009 - M.Crohn 4x NO, 4x FL, Colitis ulcerosa 1x NO, 5x FL = 2,2 CED-Fälle auf 100 Patientenjahre mit ETC; ~8 Monate nach ETC. = Für IFX 0,2° (MC FL) und ADA 3° (1MC und 2 CU FL). NO/FL von IBD bei IFX seltener als bei ETC oder ADA. Fouache: ETC 1° (MC NO), IFX 0,3°

➤ **Zusammenfassung:** Nach der ersten Mitteilung (Quartier 2003) gibt es Einzelfallberichte aus den Etanercept°- Registern der Welt. Bei rheumatischen Erkrankungen - auch und insbesondere Psoriasis-assoziiert – und Durchfall, Bauchschmerzen, perianalen Abszessen/Fisteln, Gewichtsabnahme an M.Crohn denken. Auch unter Therapie mit ETC bzw. ADA u.a. Stuhl-Calprotectin.



°M.Crohn-Fälle auf 100 Behandlungsjahre mit ...



Literatur: 1.SchreiberAJG2010, 2. ColomelNEJM2010, 4.SandbornGE2001, 5.QuartierArtRheu2003, 6.OikonomouJGILD2010, 7. Braun ArtRheu2007, 8.FouacheRheu2009, 9. SongJRheu2008, 10.RuemmeleJPGN2004, 11. TarkiainenScJRheu2010. Einzelberichte: Ruemmele 2004 (Kind), Oh 2005, Ahmad 2007, Haraoui 2008, Song 2008, Yasizinc 2009 sowie für Colitis ulcerosa Prescott 2007. IFX wirksam: IFX erfolgreich nach ETC und MC NO: Tarkiainen, Ruemmele, Song 2x, 1x allergische Reaktionen;

